

美洲中國工程師學會短期課程

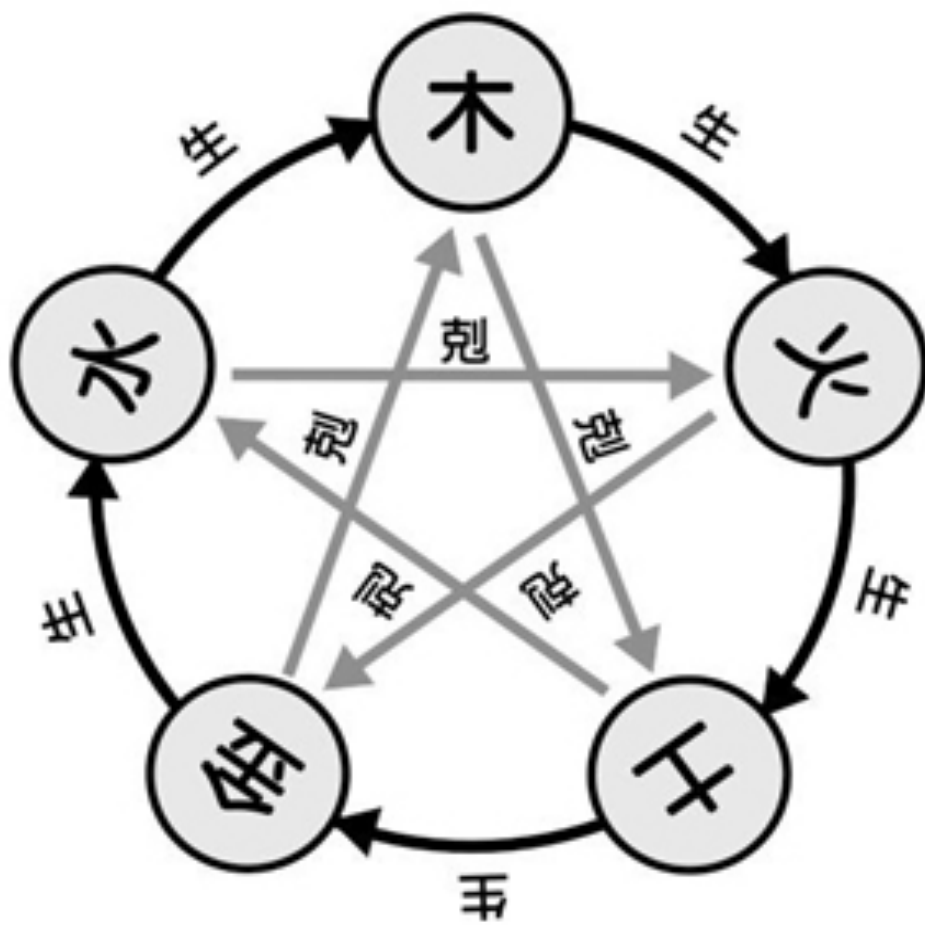中醫概論

李宗恩

十二時辰

巳 9~11 脾	午 11~1 心	未 1~3 小腸	申 3~5 膀胱
辰 7~9 胃			酉 5~7 腎
卯 5~7 大腸			戌 7~9 心包
寅 3~5 肺	丑 1~3 肝	子 11~1 膽	亥 9~11 三焦

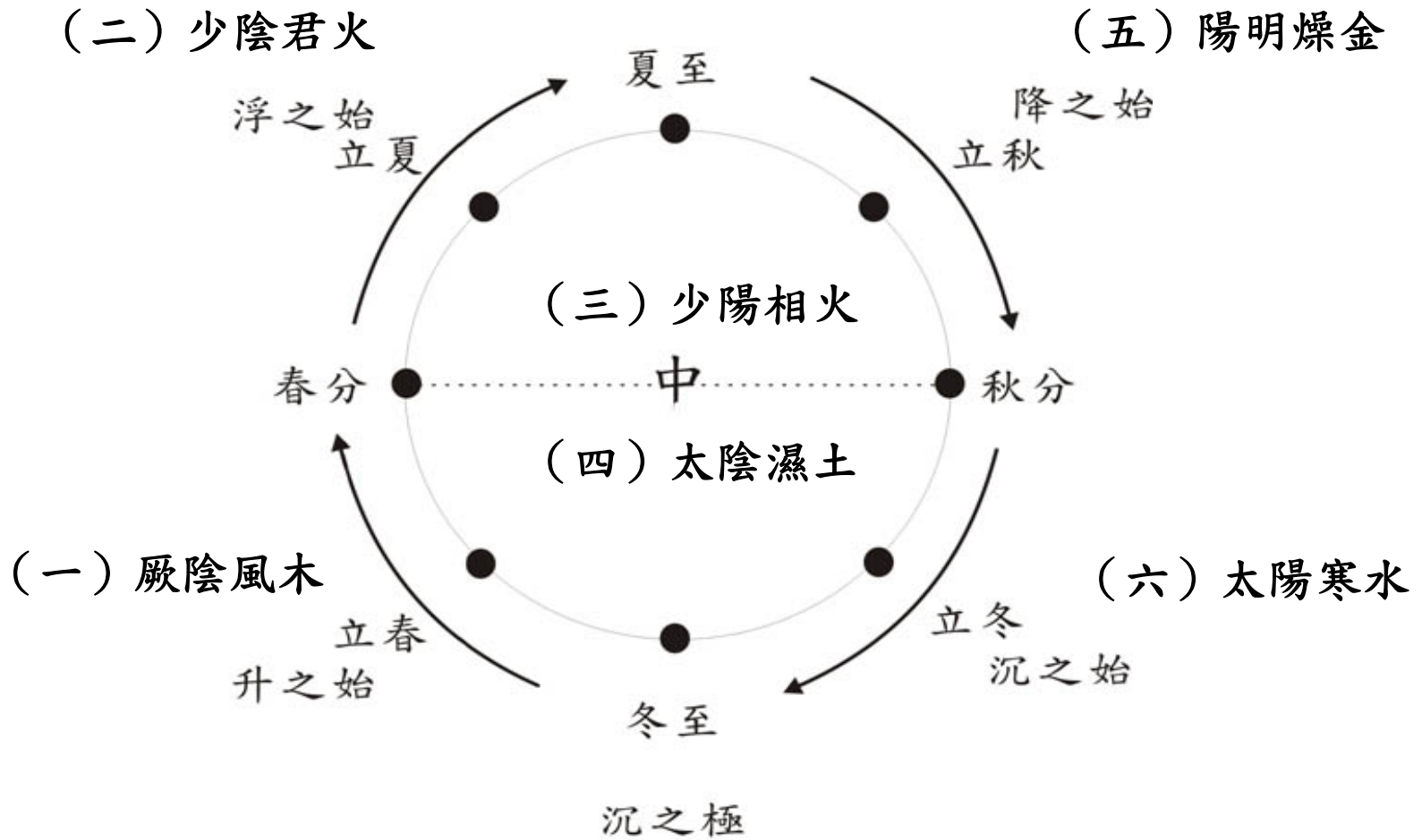
五行



五行

木	東	春	生	風	甲乙	肝	膽	酸	青	眼	筋	怒	呼
火	南	夏	長	暑	丙丁	心	小腸	苦	赤	舌	脈	喜	笑
土	中	長夏	化	濕	戊己	脾	胃	甘	黃	口	肉	思	歌
金	西	秋	收	燥	庚辛	肺	大腸	辛	白	鼻	皮	悲	哭
水	北	冬	藏	寒	壬癸	腎	膀胱	鹹	黑	耳	骨	恐	呻

五運六氣



中醫診斷

蒐集資訊 — 望聞問切
邏輯推斷 — 辨證論治

望聞問切

難經：望而知之，謂之神；聞而知之，謂之聖；問而知之，謂之工；切脈而知之，謂之巧。

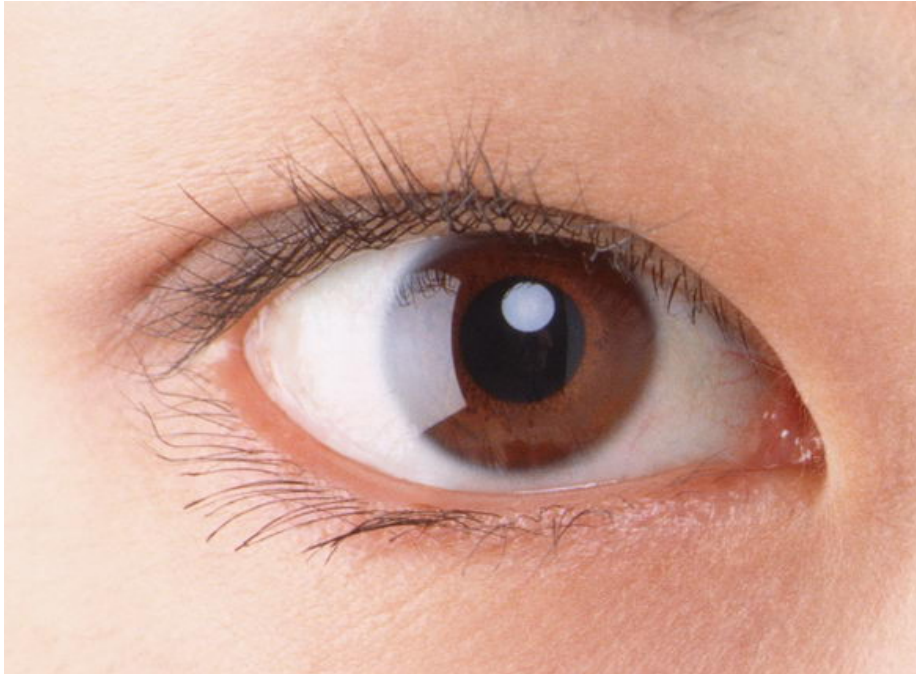望診：神、面色、眼、舌、頭髮、皮膚、身體、動作、分泌物、排泄物、與人互動…

聞診：說話、呼吸、咳嗽、身體發出的各種聲音、身體的各種氣味、排泄物的氣味…

問診：寒熱、睡眠、飲食、口味、口渴、汗、各種痛症、五官、月經、性功能、大便、小便…

切診：脈診、腹診、耳診、背脊、穴位、經絡…

眼診



舌診

舌體顏色

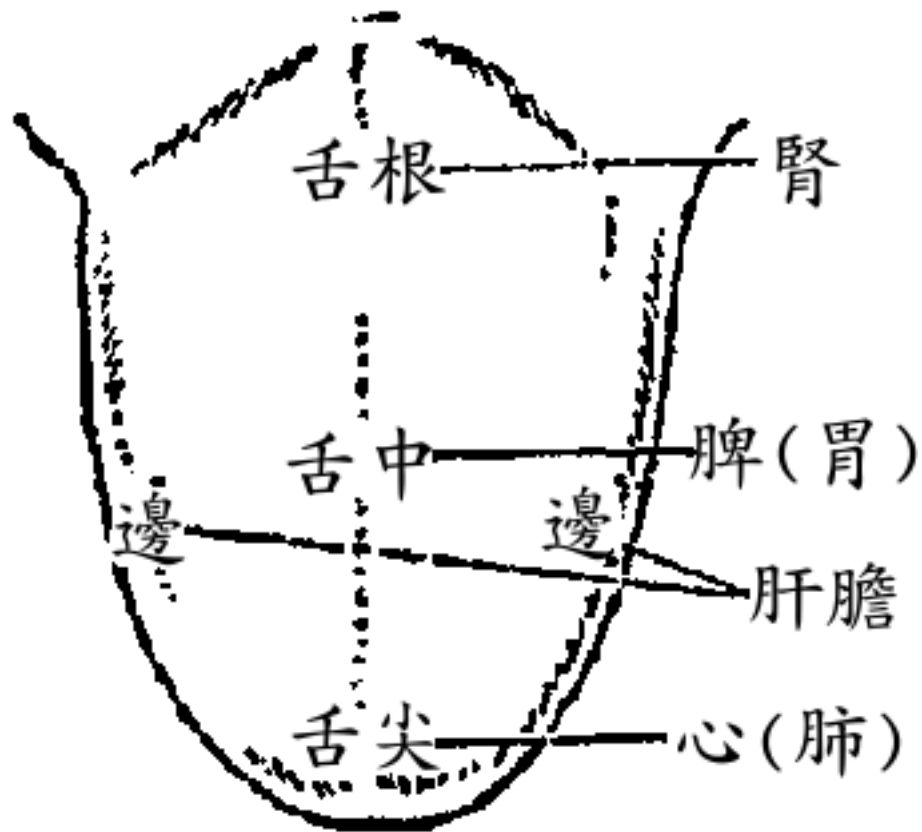
舌體形狀

舌體軟硬

舌苔顏色

舌苔特質

舌苔部位



舌診

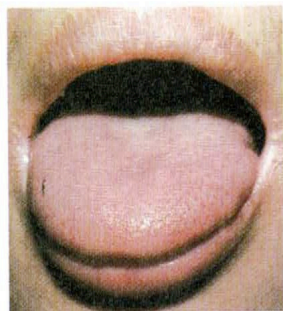

图1 淡红舌

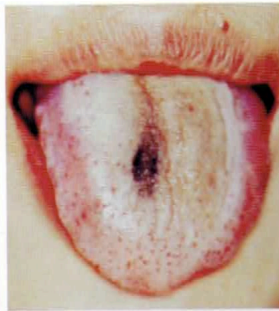

图2 染苔

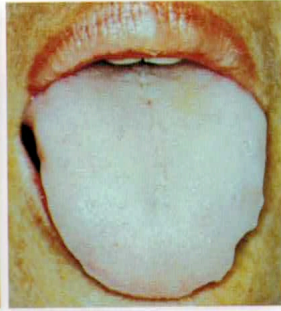


图3 淡白舌

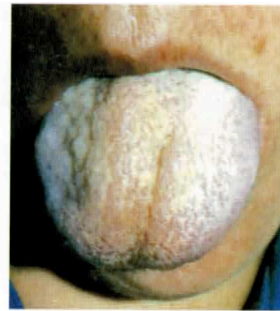


图10 胖大舌

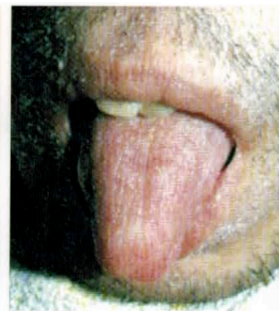

图11 瘦小舌

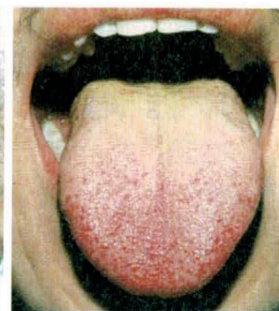


图12 点刺舌

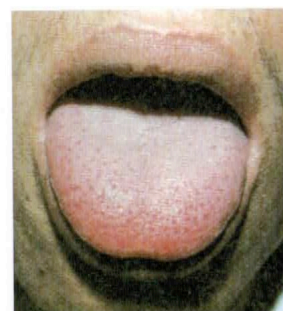


图4 红舌

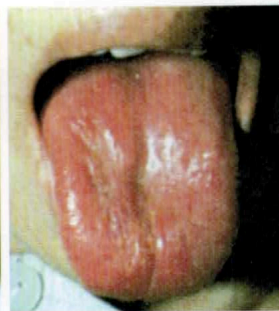

图5 绛舌

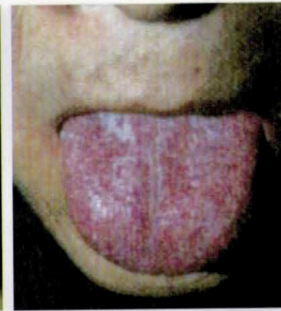


图6 紫舌

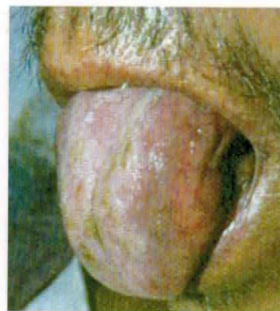

图13 瘀斑舌

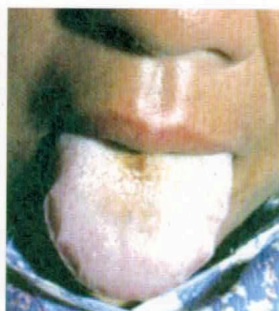

图14 齿印舌

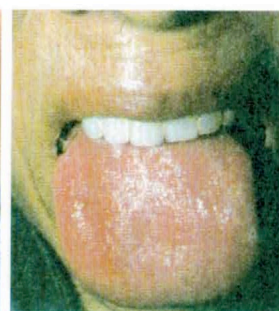

图15 肿胀舌

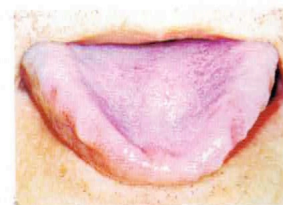

图7 青舌

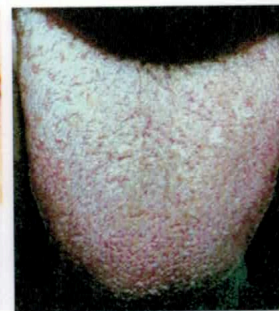

图8 老舌

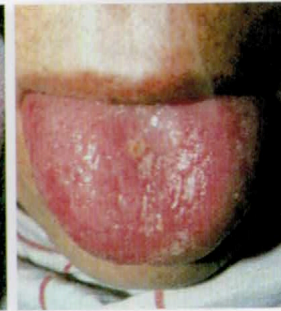

图9 嫩舌

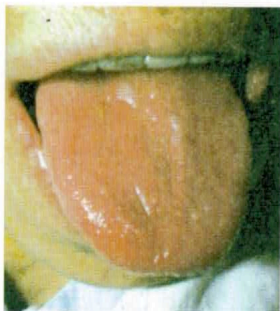

图16 镜面舌

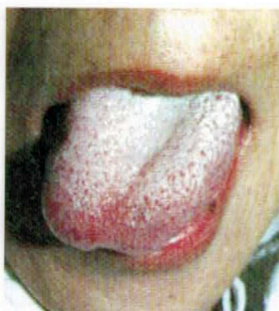

图17 歪斜舌

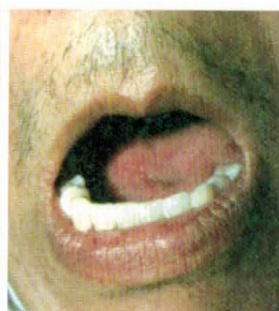

图18 痿软舌

舌診

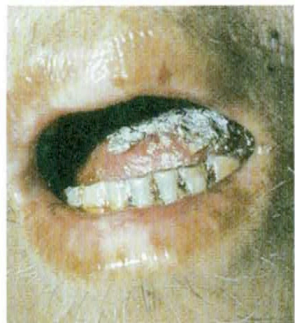

图 19 短縮舌

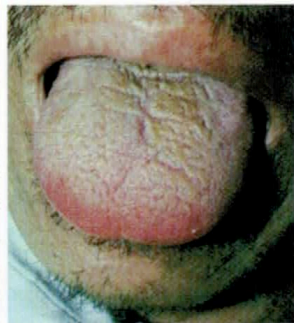

图 20 厚苔

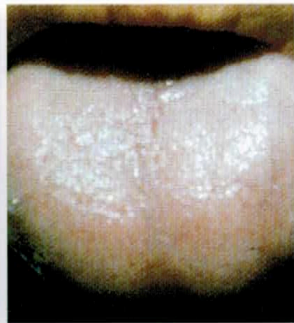

图 21 滑苔

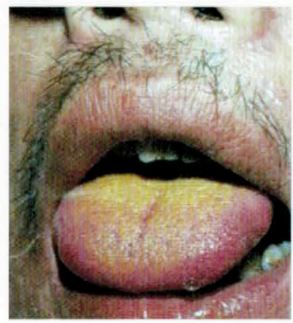


图 28 黃苔

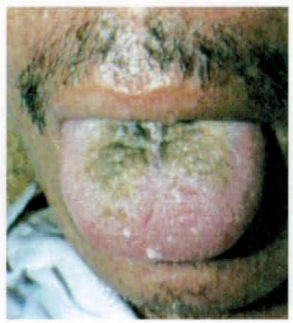


图 29 灰苔

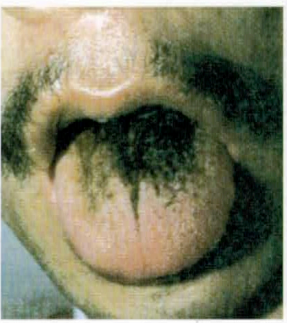


图 30 黑苔

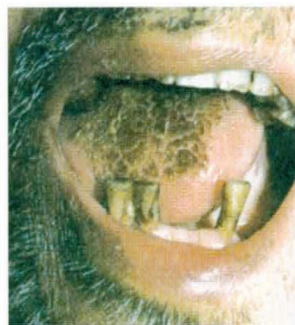

图 22 燥苔

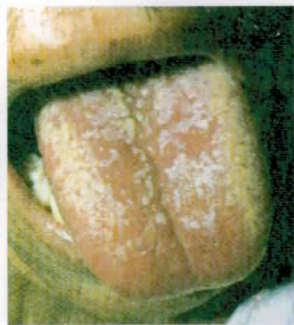

图 23 花剝苔

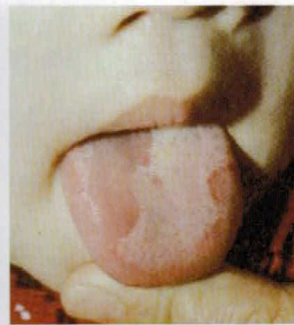

图 24 地图舌

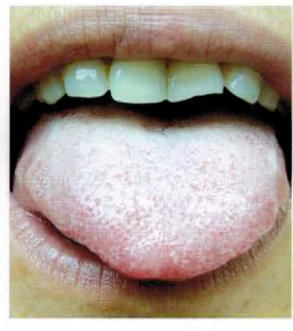


图 31 薄苔

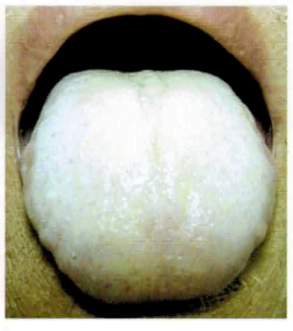

图 32 厚苔

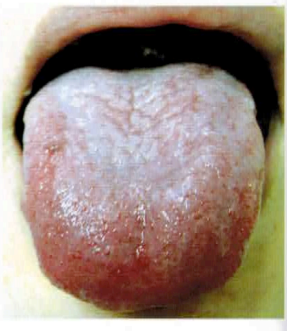

图 33 紅絳舌

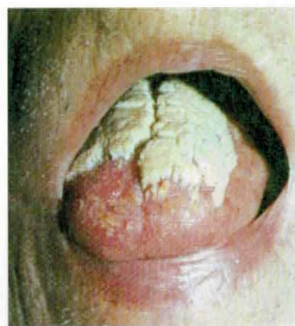

图 25 腐苔

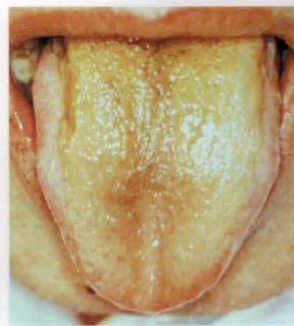

图 26 膩苔

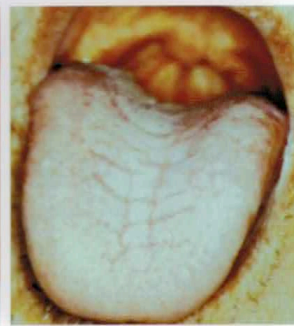

图 27 白苔

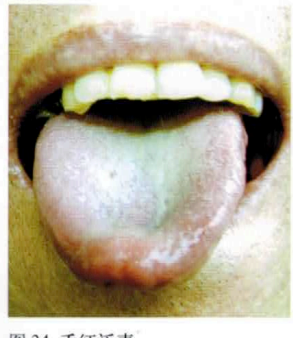


图 34 舌紅泛青

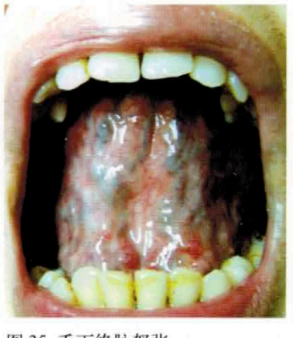

图 35 舌下絡脉怒張

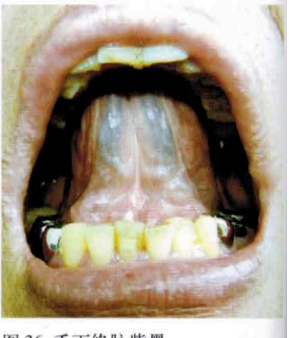

图 36 舌下絡脉紫黑

脈診

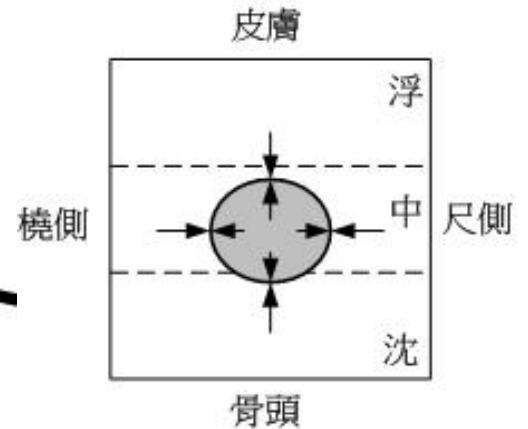
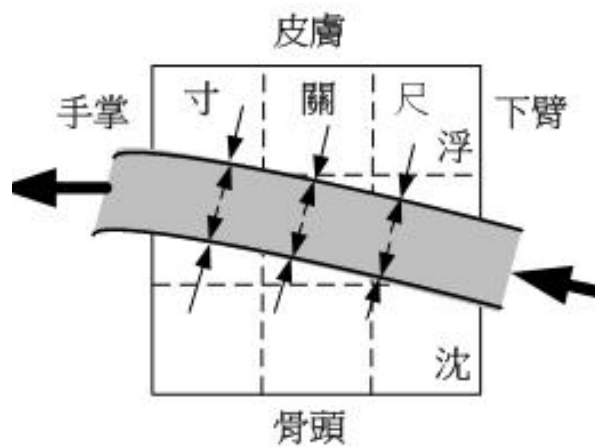
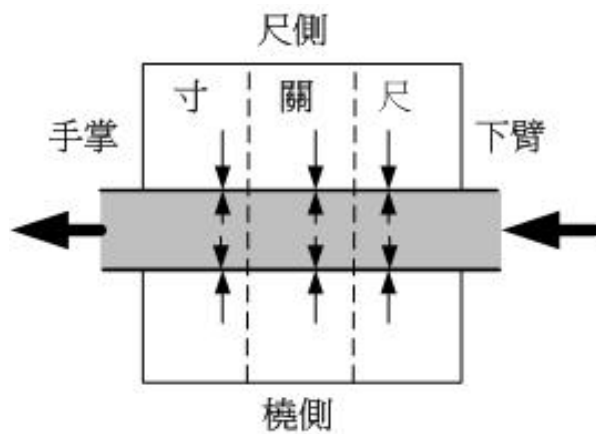
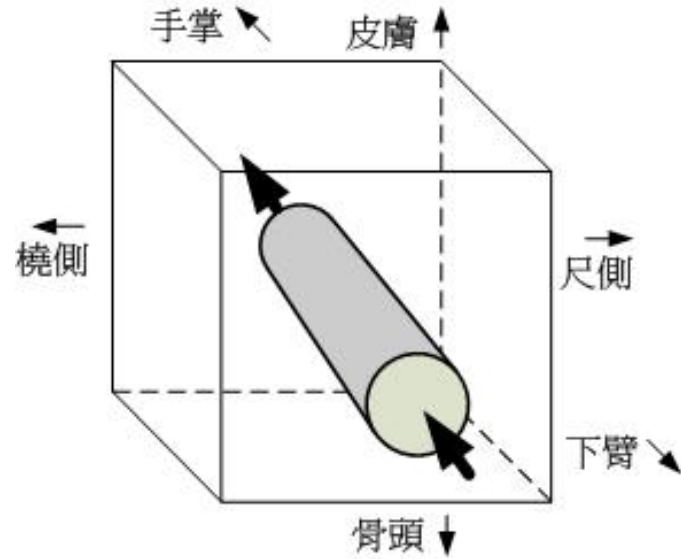
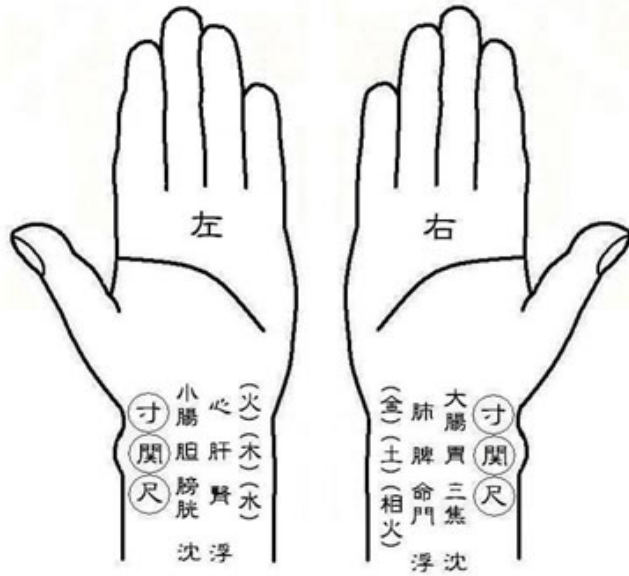
「**黃帝內經**」**三部九候**：有下部，有中部，有上部。部各有三候，三候者，有天有地有人也。必指而導之，乃以為真。上部天，兩額之動脈（太陽）；上部地，兩頰之動脈（地倉、大迎）；上部人，耳前之動脈（耳門）。中部天，手太陰也（寸口）；中部地，手陽明也（合谷）；中部人，手少陰也（神門）。下部天，足厥陰也（五里、太衝）；下部地，足少陰也（太谿）；下部人，足太陰也（箕門、衝陽）。故下部之天以候肝，地以候腎，人以候脾胃之氣。

「**傷寒論**」**三部九候**：人迎（結喉旁頸總動脈）、寸口（腕部橈動脈）、趺陽脈（足背部脛前動脈）

「**難經**」**獨取寸口**：十二經皆有動脈，獨取寸口，以決五藏六府死生吉凶之法，何謂也？然：寸口者，脈之大會，手太陰之脈動也。... 寸口者，五藏六府之所終始。故法取於寸口也。

「**醫宗金鑑**」**四診心法**：形氣已脫，脈調猶死，形氣不足，脈調可醫，形盛脈小，少氣休治，形衰脈大，多氣死期。

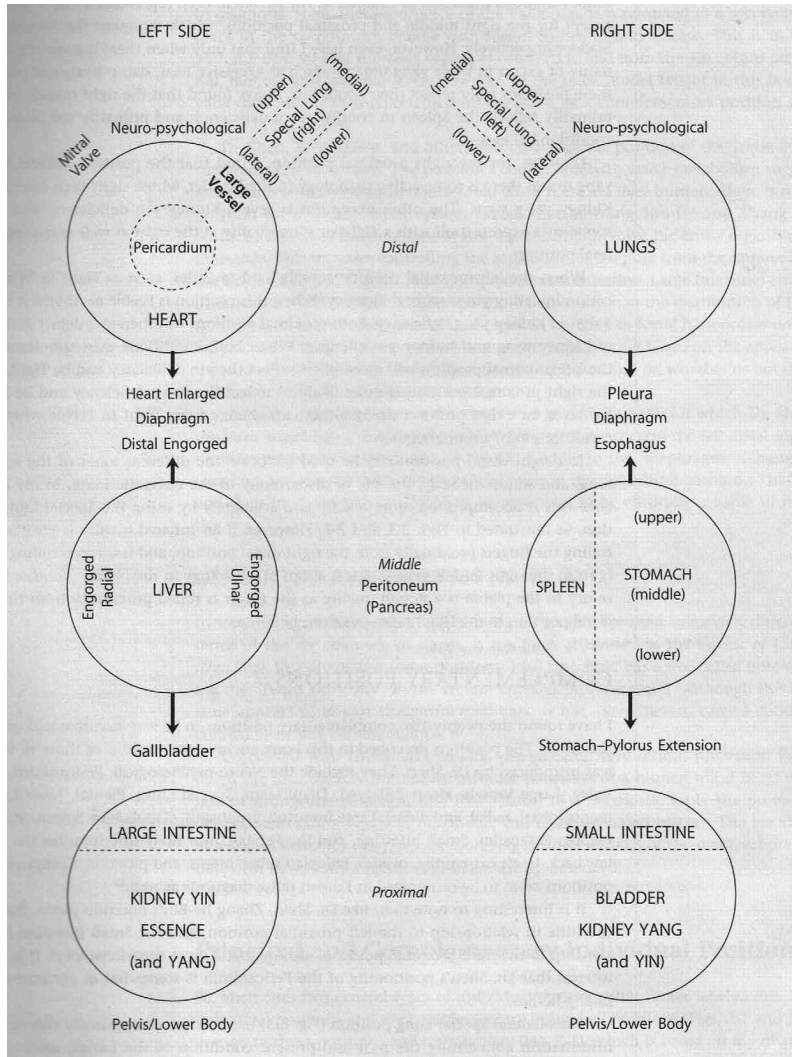
寸口脈



脈診

瀕湖脈學：「浮、沈、遲、數、滑、澀、虛、
實、長、短、洪、微、緊、緩、孔、弦、革、
牢、濡、弱、散、細、伏、動、促、結、代」
27種脈象

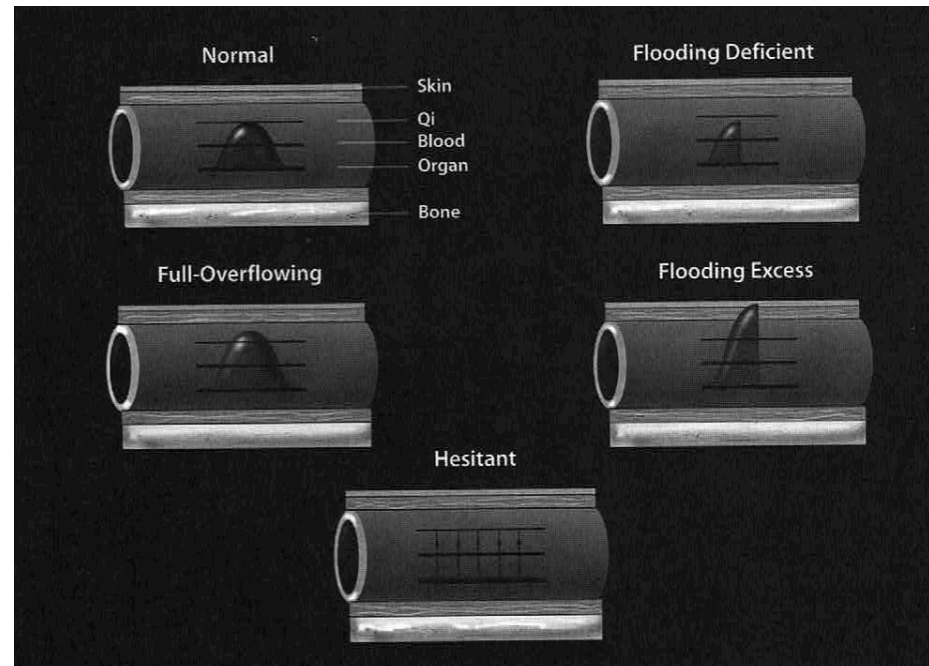
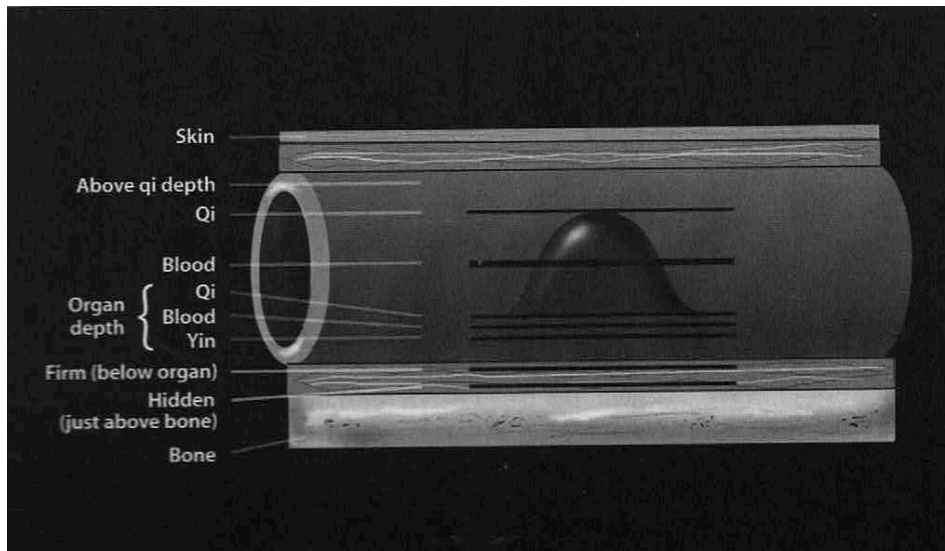
現代脈診



Name:	Gender:	Age:	Hgt:	Wgt:	Occup:
Rhythm			Rate/Min. Begin:	End:	w/Exer: Chng:
Other Rates During Exam:					
First Impressions of Uniform Qualities			Depths		
LEFT SIDE			RIGHT SIDE		
Principal Positions			Complementary Positions		
L	Distal	R	L	Neuro-psychological	R
.....				
L	Special Lung Position	R	Pleura		
.....				
Pericardium			Heart		
.....				
Mitral Valve:			Enlarged: Large Vessel:		
L	Middle	R	L	Diaphragm	R
.....				
			Liver		
.....				
Engorged:			Distal: Radial: Ulnar:		
Gallbladder:			Spleen-Stomach Spleen:		
.....				
Esophagus:			Stom-Pyl. Exten:		
Stom-Pyl. Exten:			Peritoneal Cavity/Pancreas:		
Duodenum:			Large Intestines Small		
.....				
L			Pelvis/Lower Body R		
.....				
Three Burners			Comments:		
Upper:					
Middle:					
Lower:					
→ = Change (1→5) = low → high degree					


* *Chinese Pulse Diagnosis – A Contemporary Approach*, by Dr. Leon Hammer, MD

現代脈診



面色

整體面色—青赤黃白黑
局部顏色—青赤黃白黑
顏色深淺厚薄—裡表實虛
顏色明亮晦暗—陽證陰證
顏色散漫集中—新病久病
顏色潤澤枯槁—癒後佳差



穴位

脊椎：T1陶道/大杼(骨病)、T3身柱(肺病)、T5神道(心臟病/紅斑性狼瘡)、T6督俞(血病/血癌)、T7靈臺/隔俞(血病/血癌/貧血)、T8消渴(糖尿病)、T9筋縮/肝俞(肝病)、T10中樞(膽病/膽結石)、T13懸樞/三焦俞/育門(乳癌/淋巴癌)

環跳(骨病)、絕骨(骨髓病)

中脘(胃病)、孔最(痔瘡)、天樞(大腸阻塞)

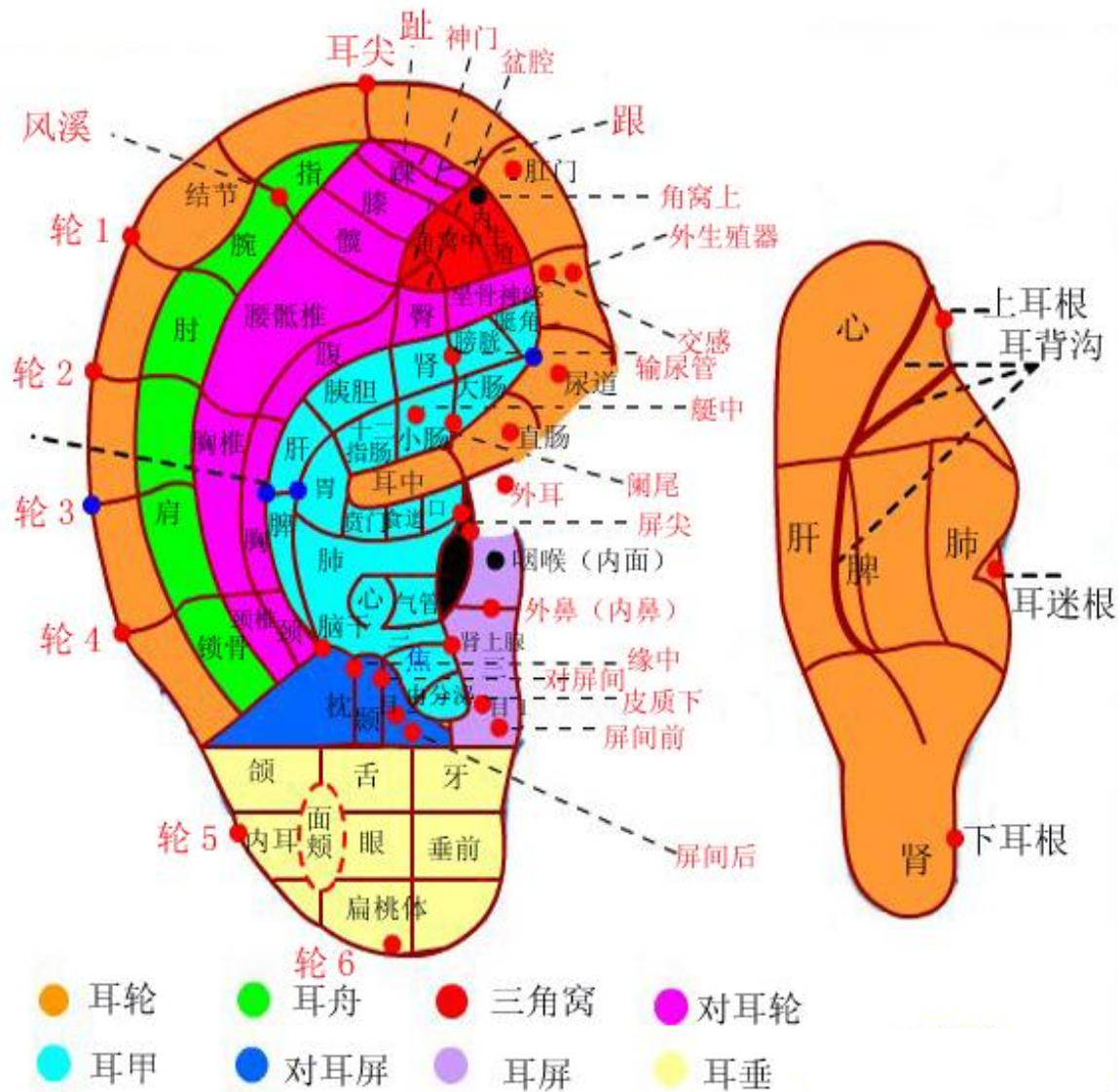
消積/痞根(腫瘤)、百蟲窩(寄生蟲)

闌尾穴(盲腸炎)、膽石點(膽結石)、腎石點(腎結石)

三陰交(婦科/腹腔瘀血)、血海(瘀血)、合谷(氣虛)

耳穴(對應全身各部位)

耳診



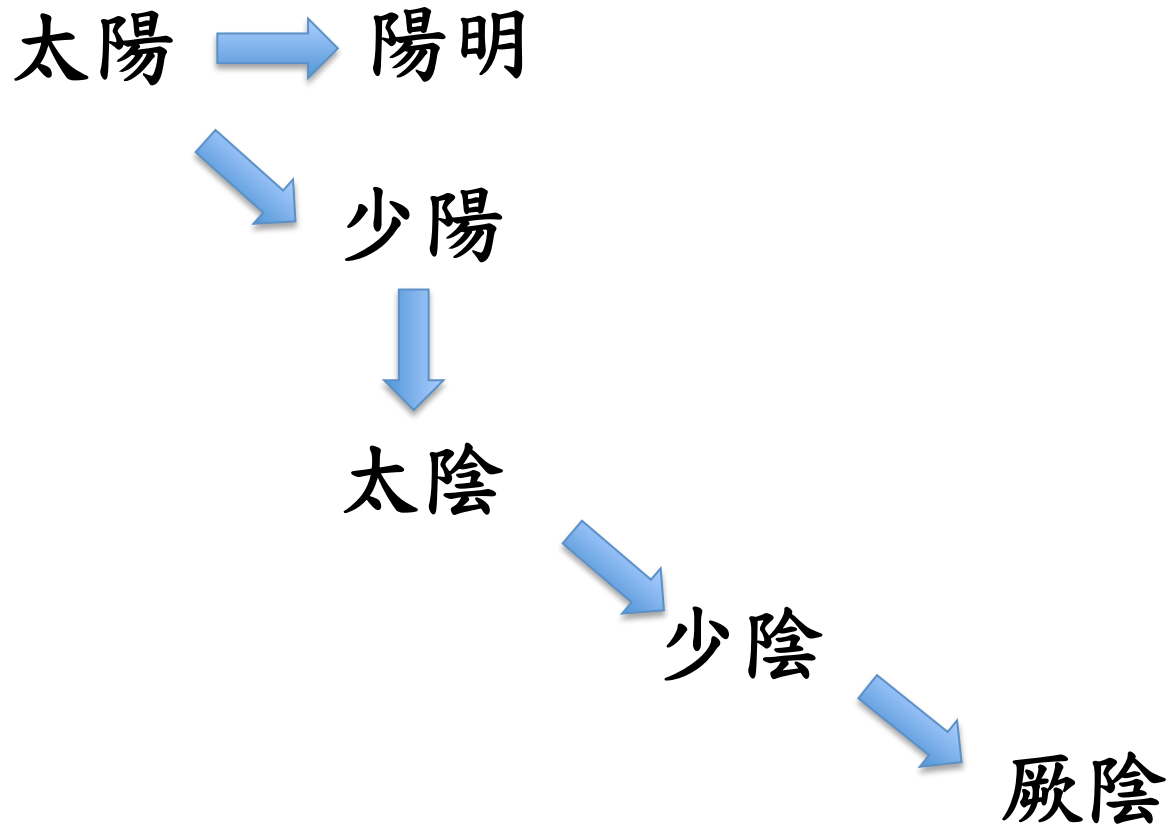
辨證論治

- 六經辨證
- 臟腑辨證
- 五行辨證
- 其它：病因辨證、氣血津液辨證、經絡辨證、衛氣營血辨證、三焦辨證

傷寒論六經提綱

- 「太陽」之為病，脈浮，頭項強痛而惡寒。
- 「陽明」之為病，胃家實是也。
- 「少陽」之為病，口苦、咽乾、目眩也。
- 「太陰」之為病，腹滿而吐，食不下。若下之，必胸下結硬，自利益甚，時腹自痛。
- 「少陰」之為病，脈微細，但欲寐也。
- 「厥陰」之為病，消渴，氣上撞心，心中疼熱，饑而不欲食，食則吐衄。下之，利不止。

六經



六經模型

