

美洲中國工程師學會短期課程

# 中醫概論

李宗恩

# 望聞問切

難經：

望而知之，謂之神；

聞而知之，謂之聖；

問而知之，謂之工；

切脈而知之，謂之巧。

# 望聞問切

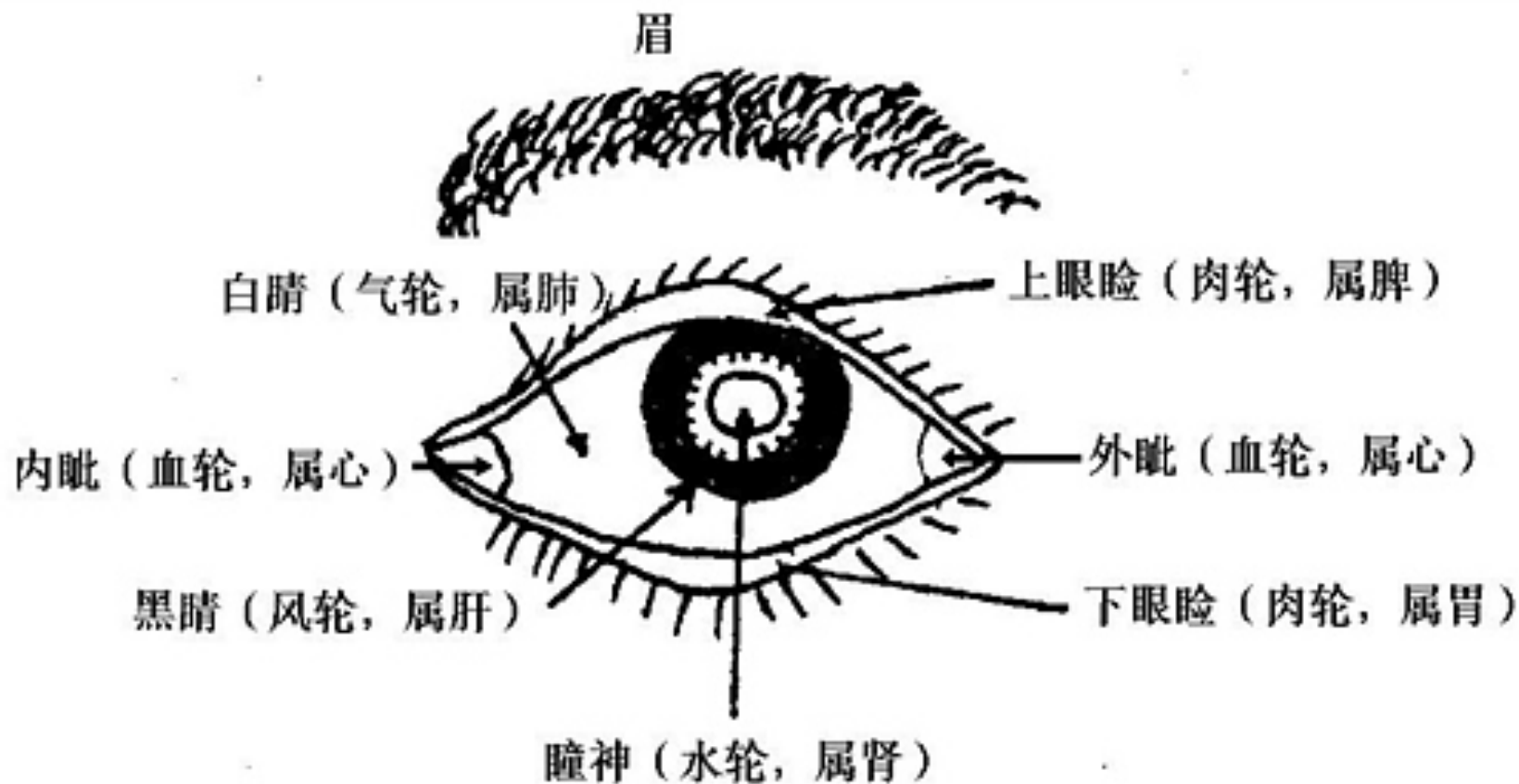
**望診**：神、面色、眼、舌、頭髮、皮膚、身體、動作、分泌物、排泄物、與人互動…

**聞診**：說話、呼吸、咳嗽、身體發出的各種聲音、身體的各種氣味、排泄物的氣味…

**問診**：寒熱、睡眠、飲食、口味、口渴、汗、各種痛症、五官、月經、性功能、大便、小便…

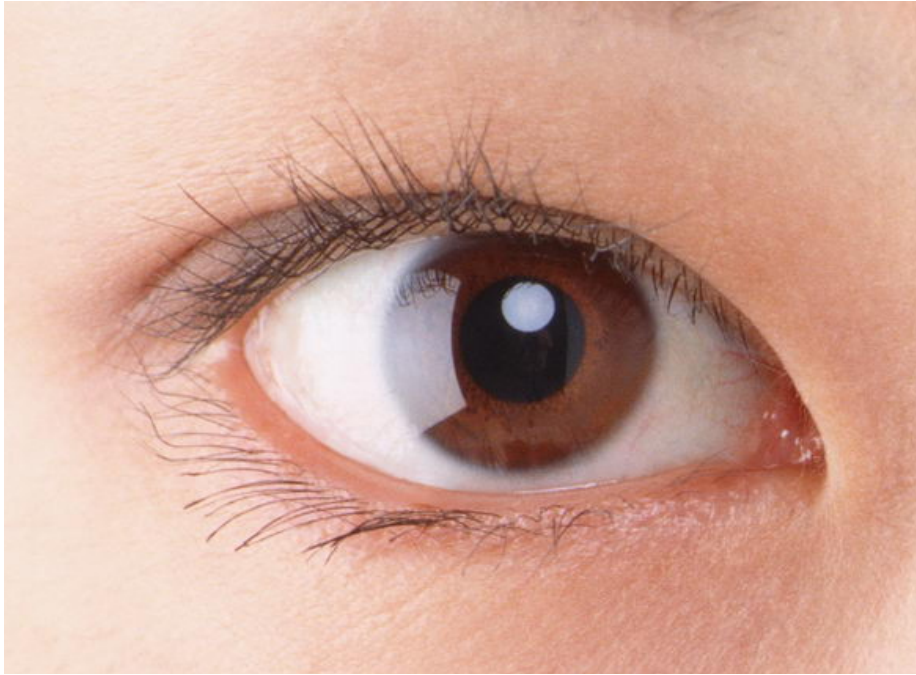**切診**：脈診、腹診、耳診、背脊、穴位、經絡…

# 傳統眼診

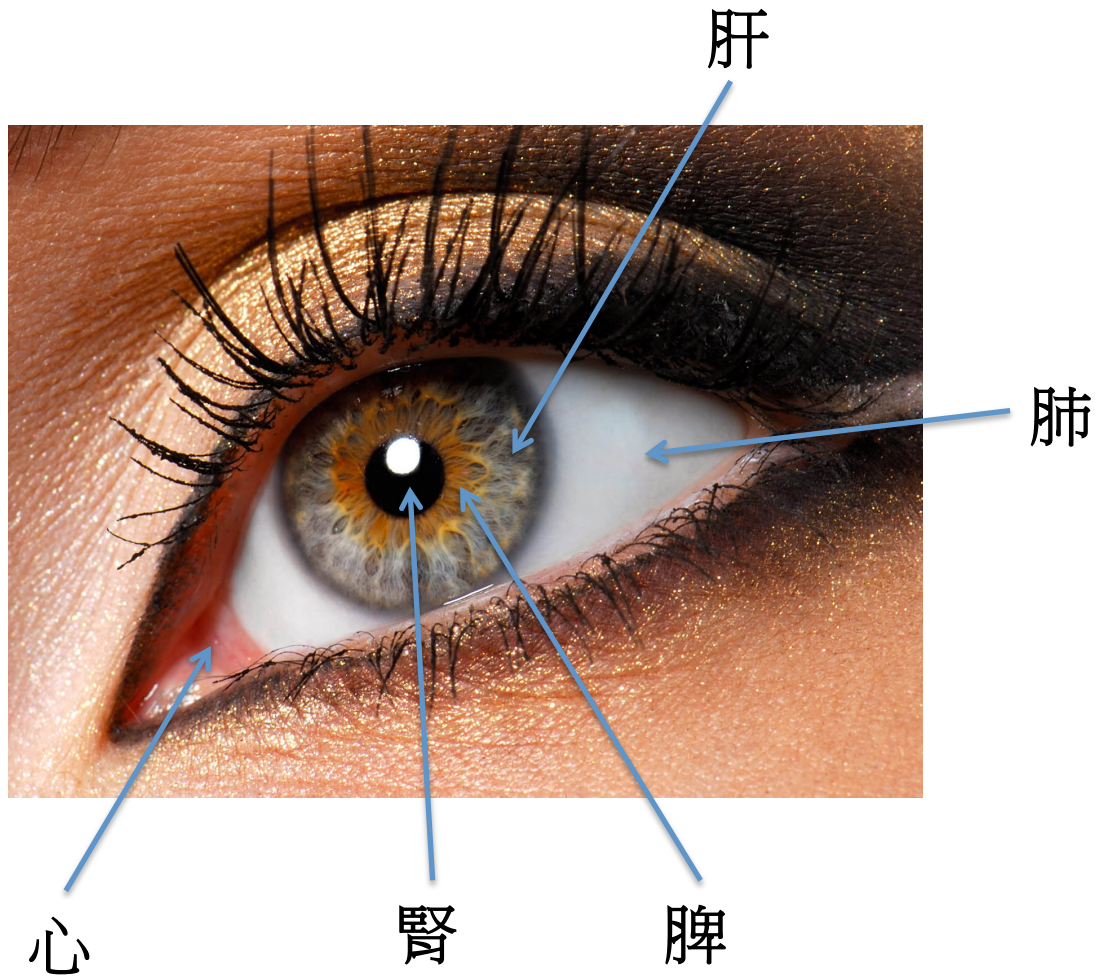


## 左眼五轮分区图

# 眼診



# 眼診



# 基本「線索」

瞳孔對光反應：腎陽

瞳孔形狀：腎陰

脾區過大：濕盛

脾區過小：胰臟功能退化

肝區有圈紋：脂肪肝

肝區有破洞：肝受傷

肝區有白點：肝炎、西藥副作用

肺區外側有痰樣：痰飲

肺區內側有痰樣：心包積痰

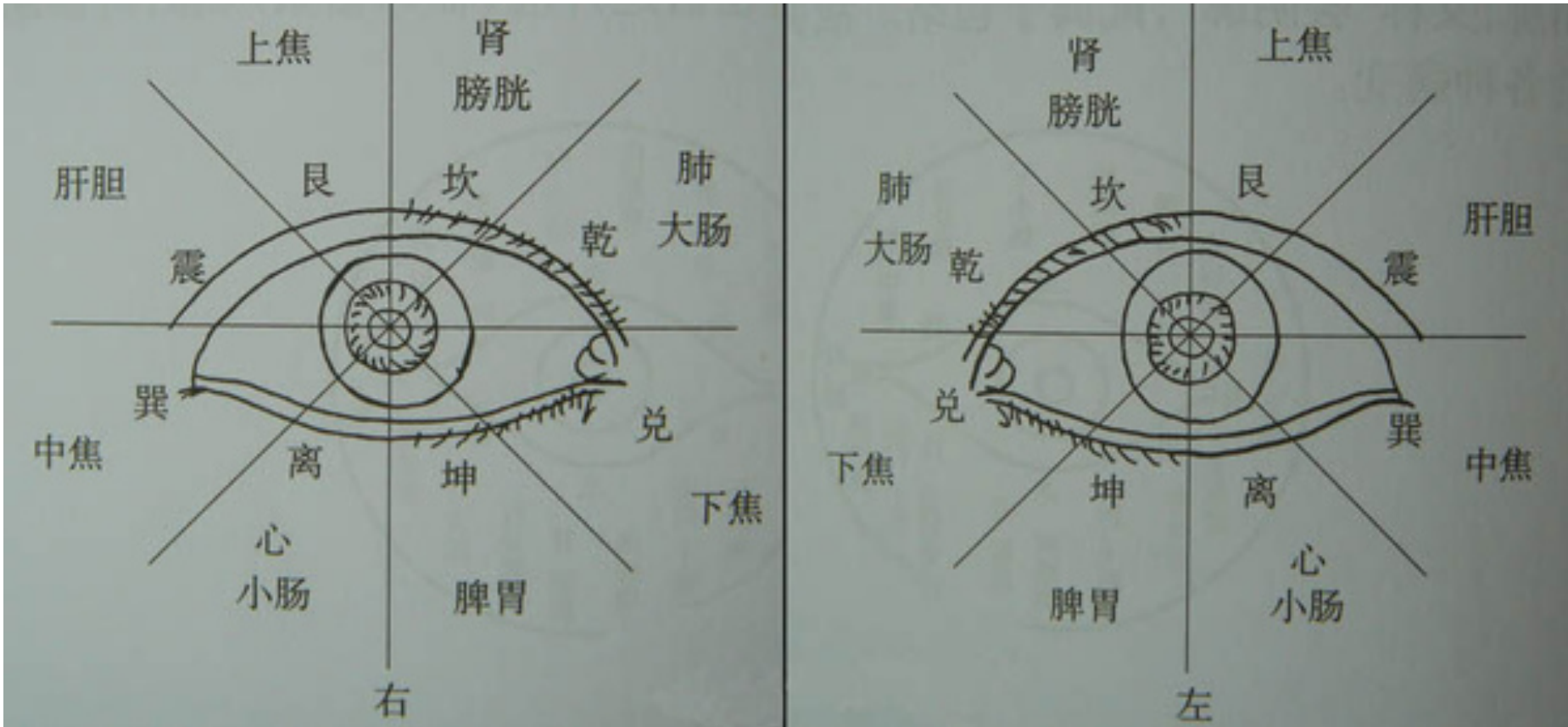
肺區有褐點：肺有瘀積、腫塊

心區過扁：心陽不足

心區過白：心血不足

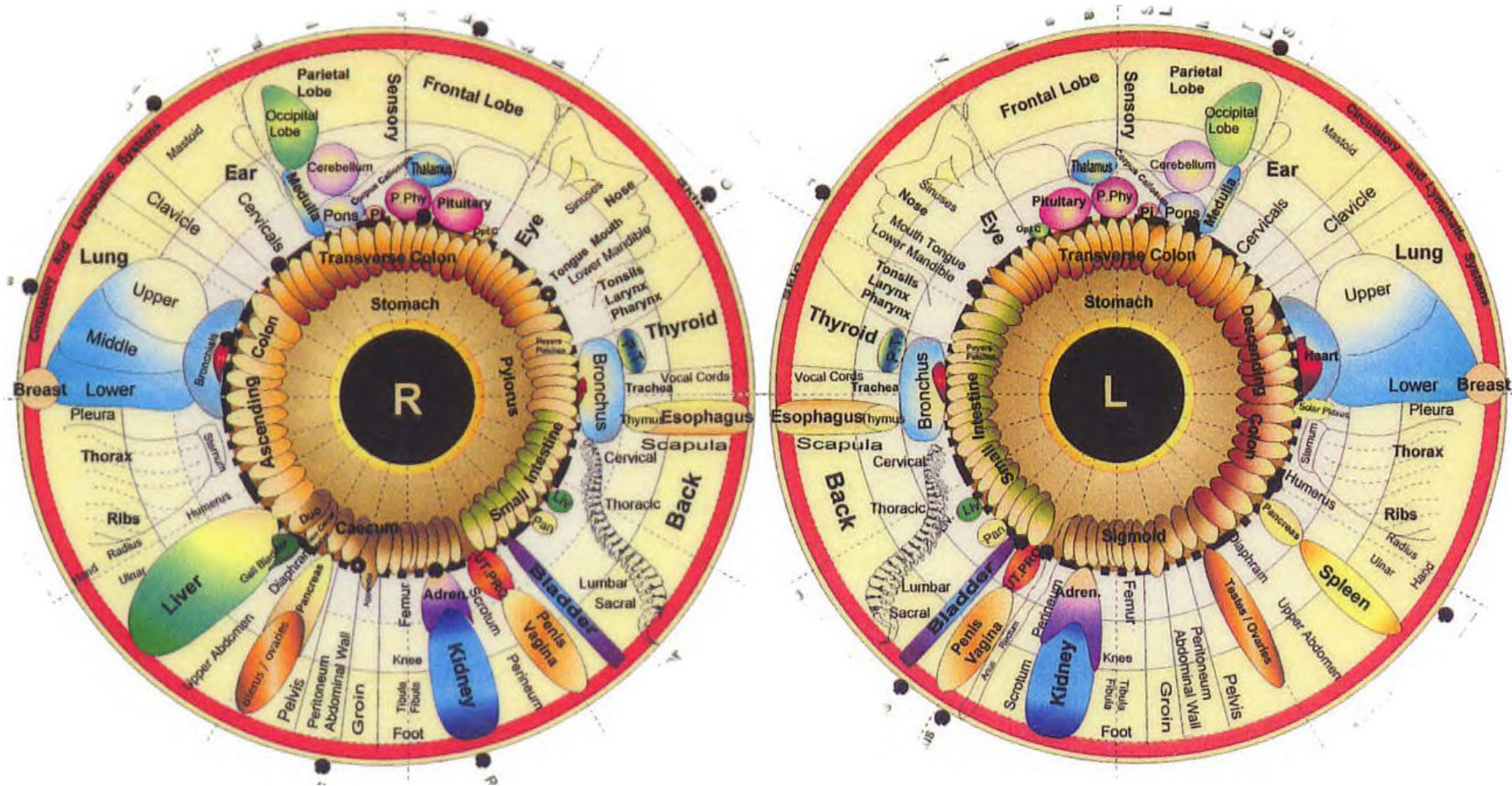


# 其它眼診





# Iridology (虹膜診斷)



\* Not an endorsement on Iridology



# 舌診

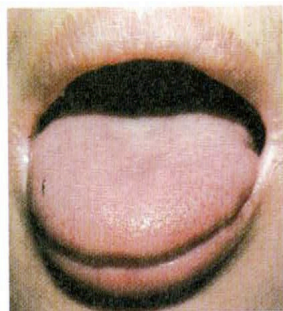

图1 淡红舌

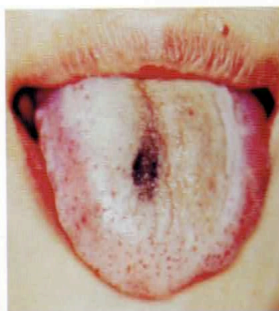

图2 染苔

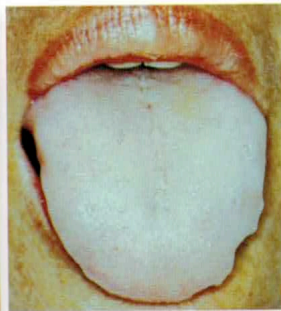


图3 淡白舌

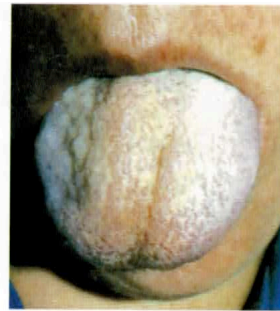


图10 胖大舌

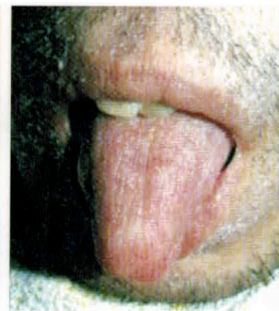

图11 瘦小舌

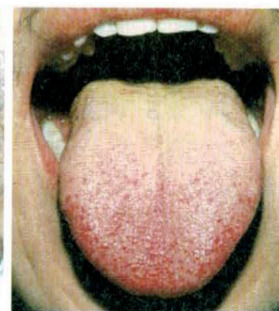


图12 点刺舌

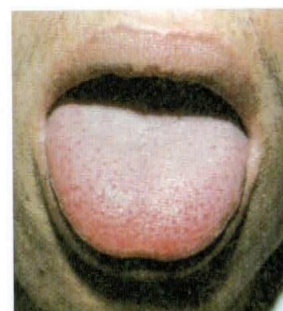


图4 红舌

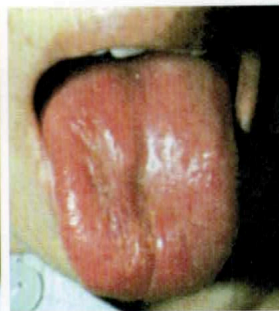

图5 绛舌

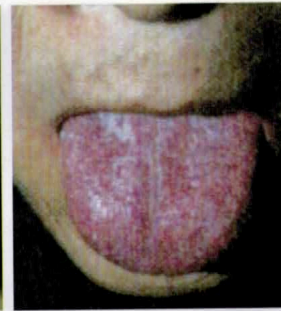


图6 紫舌

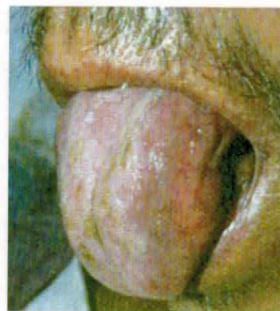

图13 瘀斑舌

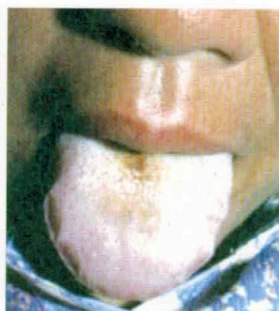

图14 齿印舌

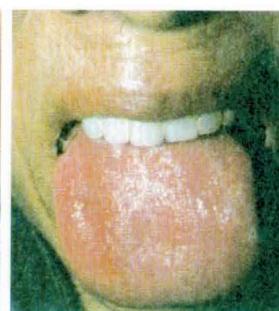

图15 肿胀舌

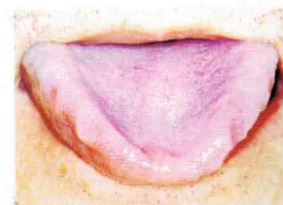

图7 青舌

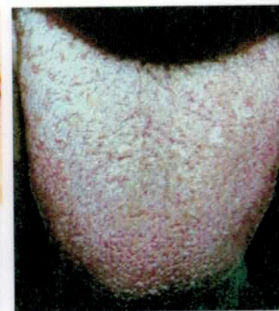

图8 老舌

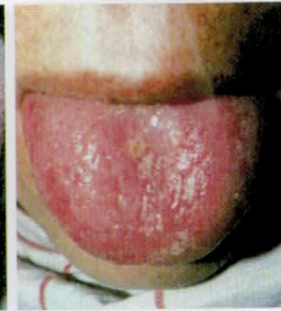

图9 嫩舌

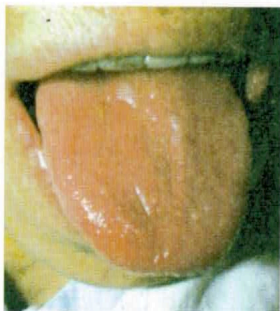

图16 镜面舌

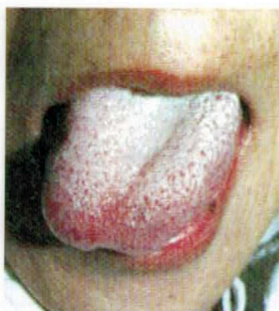

图17 歪斜舌

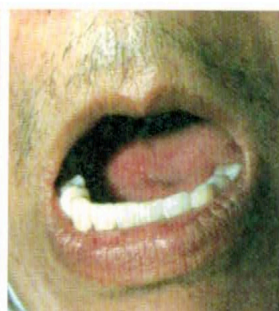

图18 痿软舌



# 舌診

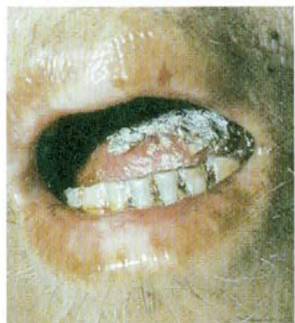

图 19 短縮舌

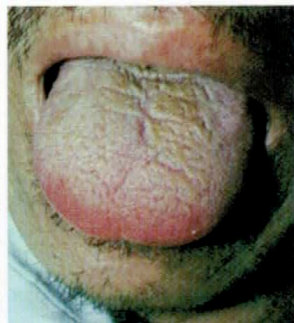

图 20 厚苔

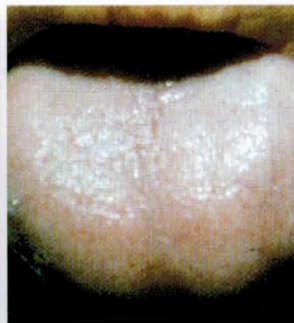

图 21 滑苔

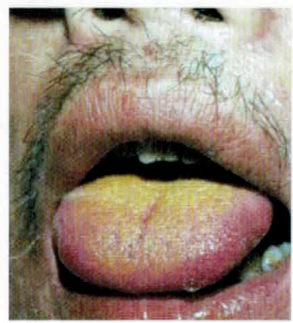


图 28 黃苔

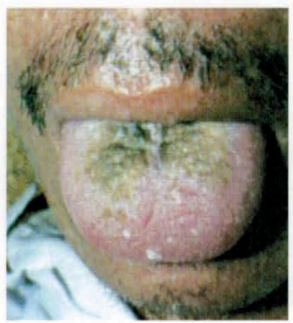


图 29 灰苔

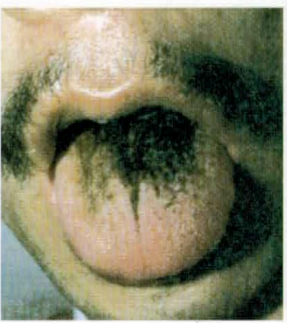


图 30 黑苔

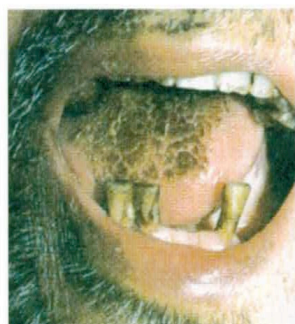

图 22 燥苔

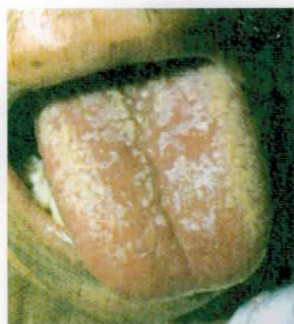

图 23 花剝苔

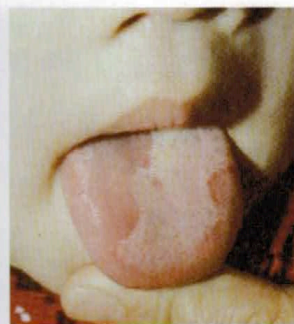

图 24 地圖舌

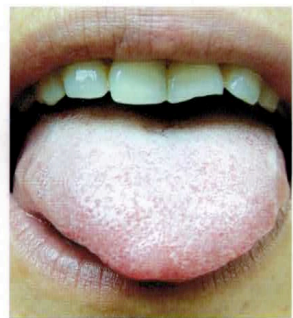

图 31 薄苔

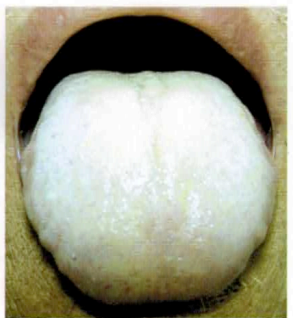

图 32 厚苔

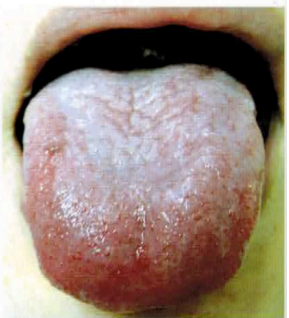

图 33 紅絳舌

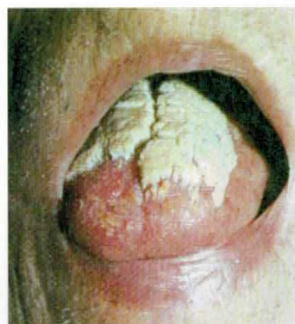

图 25 腐苔

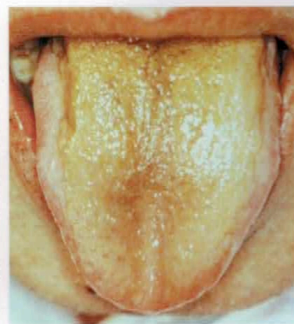

图 26 膩苔

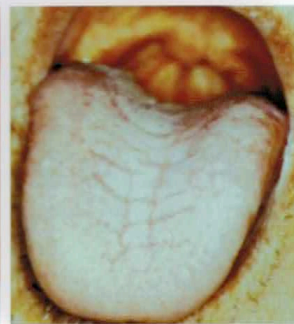

图 27 白苔

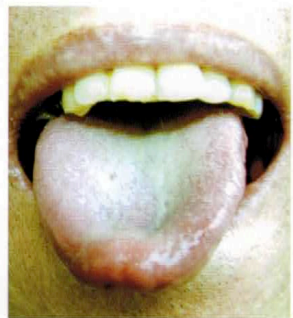


图 34 舌紅泛青

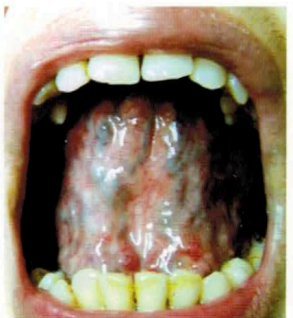

图 35 舌下絡脉怒張

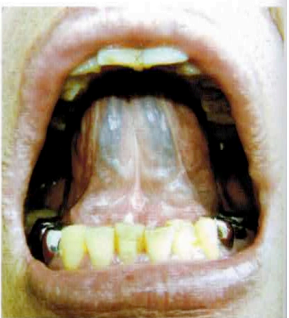

图 36 舌下絡脉紫黑

# 舌診

舌體顏色

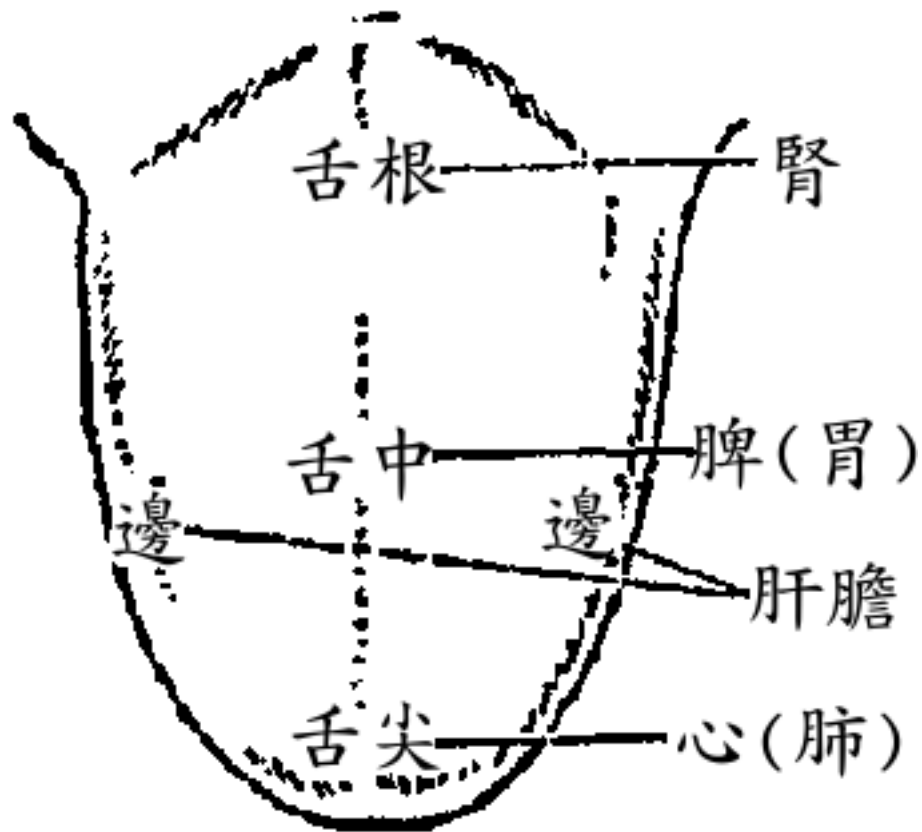
舌體形狀

舌體軟硬

舌苔顏色

舌苔特質

舌苔部位



# 基本「線索」— 舌體

淡紅色：正常

淡白色、舌乾小：血虛

淡白色、舌濕大：陽虛

舌淡、舌邊更淡或偏橘：肝血虛

舌邊腫、齒痕、裂：脾虛

紅色、有舌苔：實熱

紅色、無舌苔：虛熱

深紅色：熱入營血

紫色：血瘀

藍色、藍紫色：寒凝血瘀

# 基本「線索」——舌苔

由薄轉厚：病由外向裡

由厚轉薄：病由裡向外

黃苔：熱

白苔：寒

灰苔、黑苔、舌淡：寒盛

灰苔、黑苔、舌紅：熱盛

腐膩苔、不易刮去：濕、痰

腐膩苔、易刮去：食積

# 基本「線索」— 裂紋

舌中央裂紋直到舌尖：

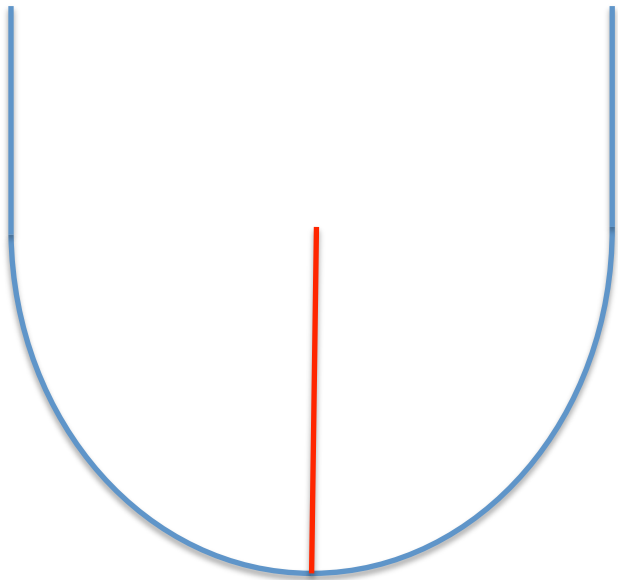
舌紅、苔黃：心火

舌紅、苔剝落：心陰虛

舌正常、苔白膩：痰迷心竅

舌紅，苔黃白膩：痰火擾心

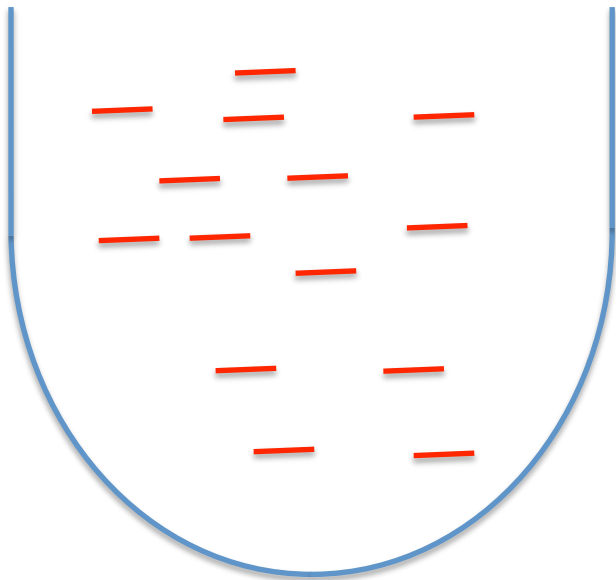
舌淡：心氣虛





# 基本「線索」— 裂紋


全舌有散佈的橫裂紋：  
胃陰虛、腎陰虛



# 基本「線索」— 裂紋


浮水樣裂紋：

老年人胃陰虛、腎陰虛




# 基本「線索」— 裂紋

舌中央有寬裂紋、不到舌尖：  
胃陰虛、胃氣虛  
西藥傷胃的副作用



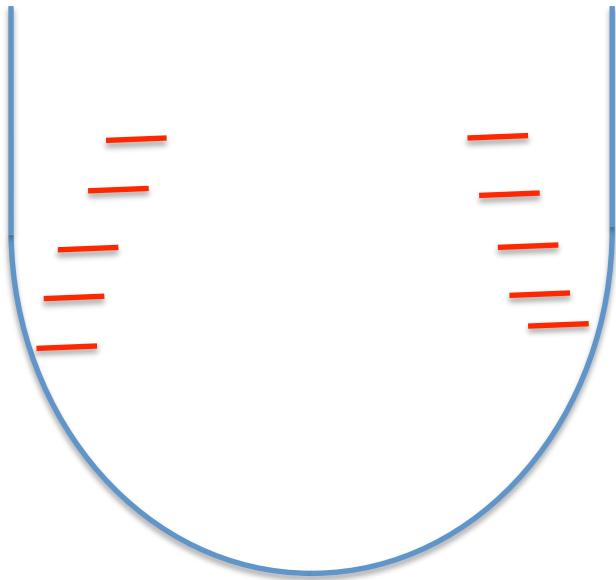
# 基本「線索」— 裂紋

舌中央有橫向裂紋：  
胃陰虛




# 基本「線索」— 裂紋

舌中央邊緣有橫向裂紋：  
脾氣虛



# 基本「線索」— 裂紋

舌尖後面有兩道裂紋：  
肺陰虛



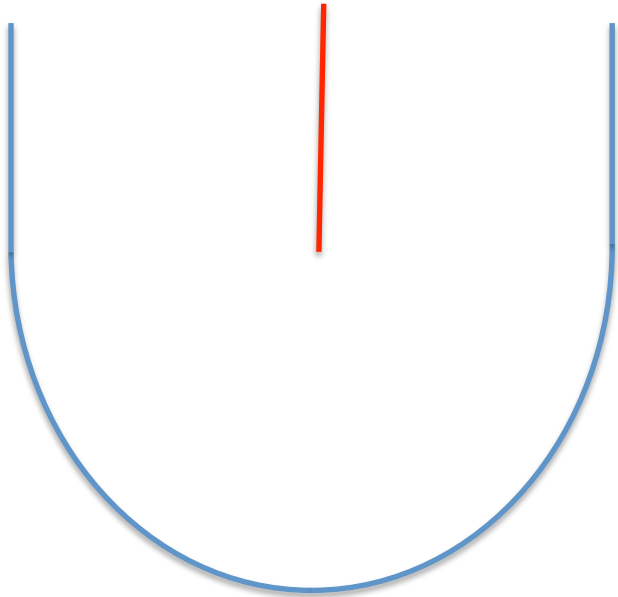
# 基本「線索」— 裂紋

舌中央有裂紋到舌根：

下焦熱

大小腸熱

膀胱熱






# 基本「線索」— 裂紋

中央有寬裂紋直到舌尖、裂紋兩邊舌腫大、沿中線有小裂紋向外放射：

腎陰虛熱、影響到心


心腎不交

長期糖尿病



# 面色

整體面色—青赤黃白黑  
局部顏色—青赤黃白黑  
顏色深淺厚薄—裡表實虛  
顏色明亮晦暗—陽證陰證  
顏色散漫集中—新病久病  
顏色潤澤枯槁—癒後佳差



# 穴位

脊椎T1陶道/大杼(骨病)

脊椎T3身柱(肺病)

脊椎T5神道(心臟病/紅斑性狼瘡)

脊椎T6督俞(血病/血癌)

脊椎T7靈臺/隔俞(血病/血癌/貧血)

脊椎T8消渴(糖尿病)

脊椎T9筋縮/肝俞(肝病)

脊椎T10中樞(膽病/膽結石)

脊椎T13懸樞/三焦俞/肓門(乳癌/淋巴癌)

環跳(骨病)

絕骨(骨髓病)

中脘(胃病)

# 穴位

孔最(痔瘡)

天樞(大腸阻塞)

消積/痞根(腫瘤)

百蟲窩(寄生蟲)

闌尾穴(盲腸炎)

膽石點(膽結石)

腎石點(腎結石)

三陰交(婦科/腹腔瘀血)

血海(瘀血)

合谷(氣虛)

耳穴(對應全身各部位)

# 耳診

