

新加坡国际中医药高层论坛
暨第十四届国际经方班
中医抗癌与防癌
李宗恩

中医救治急重病



中医能救治急重病吗？

- 和西医治疗相比较，必须一样或更加有效
- 必须有客观的诊断，不是仅靠病人主观感受
- 需要长时期的追踪，不是一时缓解病人症状

西医癌症治疗方式



这些治疗癌症的方式，问题在哪里？

- 开刀切除
- 放疗
- 化疗
- 靶向治疗
- 免疫疗法

思考



- 为什么心脏和小肠得到癌症的几率小很多？
- 为什么有现代医学研究，癌症问题来自粒线体、新陈代谢，而非源自基因突变？
- 为什么许多长寿人瑞过世后，解剖发现体内有恶性肿瘤，却能活到高龄？
- 如果治疗方式是错误的，提早发现提早治疗是对的吗？

抗癌的目标



临床医学几十年来想尽办法杀死癌症细胞的方向是错误的，正确的方向为：

- 延长病人的生命
- 提升病人生活品质

中医抗癌



加强心阳透达各部位

- 心阳无法透达时，局部逐渐形成寒实，再恶化为阴实，情况严重即为癌症
- 强心，心阳透达，以期化解局部的阴实

中医抗癌



强心，需要其它脏腑配合：

- 肝血不足，心脏如同发动机无好的汽油
- 肺津液不正常，心阳无法顺利下行
- 中焦寒湿，阻隔心阳下行小肠
- 下焦寒湿，肾水上犯，影响心脏
- 脾虚，营养不足，导致肝血不足
- 大肠运作不正常，津液无法上行入肺
- 临床上會遇到各種不同的阻礙

中医抗癌



改善体内环境

- 湿，不仅是废水，所有体内该回收处理的物质，没有适当回收，都是所谓的湿
- 脾统血、主肌肉、主四肢，现代医学认为静脉回流力量来自肌肉运动造成的压力差，两者不约而同
- 健脾，去湿，加强新陈代谢，是改善体内环境的关键

中医抗癌



阻断病进的路线

- 治肝先治脾，治心先治肺，治脾先治肾，治肺先治肝，治肾先治心
- 大部分癌症病人最终过世的原因因为心肺衰竭，得严加防范肺积水、胸腔积液等
- 腹水会让肺积水更难以治疗，得提早防范
- 病情恶化到某个程度后，只能转攻为守，尽可能保持病人胃口、精神、睡眠等

中医抗癌



其它綜合因素

- 心理和生理的相互影响
- 西医治疗的影响
- 家属的态度
- 病人往往很晚才转为中医治疗，即使中医治疗有效果，可能已经赶不上病情恶化，只能盡量延長病人生命

中医抗癌



不是哪味中药材可以杀死癌症细胞

- 不是看到癌症，就開白花蛇舌草、半枝蓮
- 以杀死癌症细胞的角度而言，西藥遠比中藥強大，依然無法有效治療癌症
- 辨证论治，不是专注在西医病名

卵巢癌末期转肝癌



回顾去年大会上讨论的一个癌末病例：

- 女，华人，2022年初诊时八十三岁，居住美国
- 小腹发现凸出硬块，半年内快速成长，西医确诊为卵巢癌末期转肝癌，发展快速，预后恶劣
- 西医无适当治疗方案，直接进入安宁照顾（hospice care），让病人等待死亡
- 当地中医治疗数月，肿瘤持续长大，水肿严重

卵巢癌末期转肝癌



治疗思路：

- 得尽快让心阳透达中下焦，并大幅减少腹水，才能减缓病情发展速度
- 必须守住肝脏，多发性肝癌的严重疼痛，会让病人无法正常进食睡觉，加速恶化
- 两难，病人高龄及身体虚弱，可能受不了清肝胆的药方，但若不提早清肝胆，等体力更差时，将错失时机

卵巢癌末期转肝癌



消腹水及双脚水肿，主要药方：

- 当归、桂枝、白芍、生姜、炙甘草、红枣、细辛、木通、白术、茯苓、猪苓、泽泻、生半夏、陈皮、大腹皮、厚朴、木香、香附、枳实、灯心草

反应：腹水及双脚水肿逐渐退去，胃口转好

卵巢癌末期转肝癌



清肝胆，主要药方：

- 柴胡、玉金、黄芩、龙胆草、炙鳖甲、茜草、五倍子、海金沙、鸡内金、金钱草、金铃子、炙黄芪、白芍、炙甘草、厚朴、枳实、木香、陈皮、大腹皮、猪苓、泽泻

反应：病人没有不良反应，生活正常

卵巢癌末期转肝癌



持续治疗，主要药方：

- 当归、桂枝、白芍、生姜、炙甘草、红枣、细辛、木通、炮附子、生附子、干姜、白术、茯苓、猪苓、泽泻、木香、陈皮、灯心草、大腹皮、厚朴、香附、砂仁、黄芪、大黄、厚朴、枳实、生硫磺
- 交叉服用少量清肝胆药方

反应：病人生活正常，心情良好

卵巢癌末期转肝癌



美国北方寒冬，零下温度，病人出现不稳定状况、食欲大幅减小、腹水再起：

- 黄芪、当归、川芎、熟地、白芍、桂枝、白术、茯苓、猪苓、泽泻、苍术、陈皮、灯心草、防己、木通、生附子、干姜、炮附子、生姜、红枣、人参、大黄、厚朴、枳实、麦芽糖、生硫磺
- 交叉服用少量清肝胆药方

反应：病人情况转好，胃口正常，精神进步

卵巢癌末期转肝癌



持续治疗：

- 减少生附子、炮附子的计量，只偶尔使用生硫磺
- 大幅减少清肝胆药方的服药次数

目前情况：从西医放弃治疗到现在，已经两年半，病人依然正常生活，无明显疼痛，近86岁高龄，仍每天做家事3个多小时

卵巢癌末期转肝癌



西醫2024年5月CT检查，和2022年9月CT对比：

- 22年肺积水，现在无肺积水，影像清晰
- 22年最大肝肿块为5x3cm，现在为1x1cm
- 22年左下腹巨大肿块为17x11x25cm，现在无法找到
- 仍有些腹水，认为下腹腔的癌症细胞仍存在

西醫要求病人于今年底得再做CT检查，若病人情况依然良好，将取消病人安宁照顾医保福利

直肠癌、长年哮喘



許多非華人族裔開始需求中醫治療：

- 男，白人，2024年初初診時69歲，居住美國
- 十多年前開始嚴重哮喘，每天得使用氣管噴霧劑及激素控制，天冷時哮喘加重，感冒嚴重時得急診住院
- 2021年檢查出直腸癌，接受化療和放療，暫時受到控制，2024年復發
- 每天大便多次，偶接近失禁，小便困難，得坐着小便

直肠癌、长年哮喘



治疗思路：

- 肺和大肠互为表里，大肠津液无法顺利上行入肺时，肺和大肠的疾病都会更难治愈
- 不同治疗方向的药材组合，往往不能开在一起成一大包，人体的反应会混乱而无效
- 不同人種，對中藥的反應不一樣，一般而言，白人及拉丁裔對中藥的反應快於華人

直肠癌、长年哮喘



哮喘，主要药方：

- 葛根、麻黄、桂枝、白芍、生姜、炙甘草、
红枣、白术、茯苓、细辛、五味子、生半夏、
厚朴、辛夷、苍术、菖蒲、杏仁、炙黄芪、
人参

反应：初期反应异常良好，哮喘大幅减轻；随后出行及天气转冷，哮喘转严重，改使用较强的射干麻黄汤加减，效果有限；改回原本较轻的用药方向，耗时数周，气喘再度大幅减轻

直肠癌、长年哮喘



針對直肠癌，主要药方：

- 当归、桂枝、白芍、生姜、炙甘草、红枣、细辛、木通、炮附子、麻黄、麦门冬、大黄、麻子仁、厚朴、枳实、赤小豆、槐花、地榆、猪苓、泽泻、赤石脂、禹粮石、肉苁蓉、女贞子

反应：病人大小便恢复正常，消化正常，无不适感

直肠癌、长年哮喘



持续治疗：

- 维持哮喘和直肠癌药方
- 每天服用四次中药，即使是美国东岸传统白人，也愿意好好服用中药

目前情况：生活品质良好，哮喘接近痊愈，没有任何直肠癌症状表现

附子



无胆巴的炮附子 vs 净泡胆巴的黑顺片：



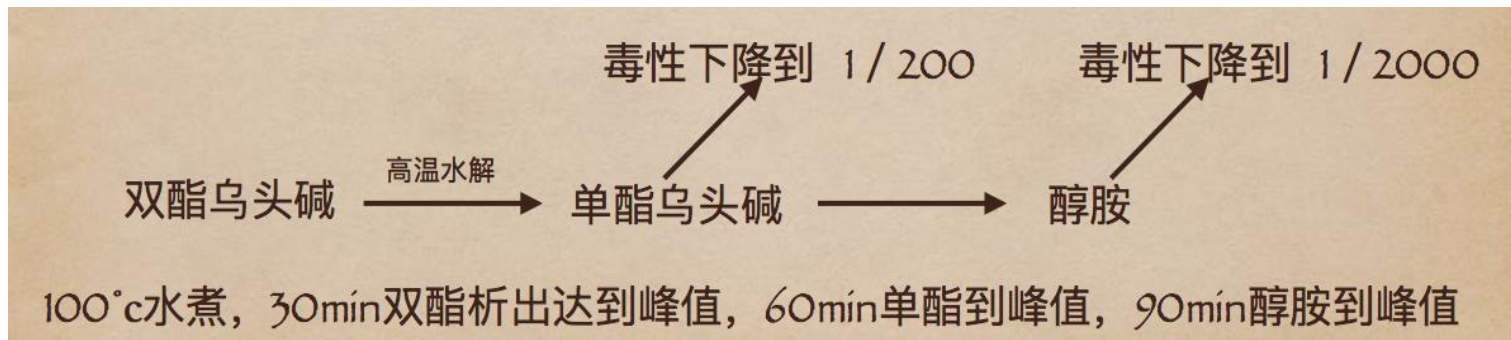
- 炮附子是生附子用热砂炒或用火烘培
- 古代制药，为了防腐保存，用胆巴净泡整颗附子，使用时得去含有胆巴的皮层
- 中国中药典，数年前已经增列无胆巴的炮附子

附子



附子的毒性来自双酯乌头碱

- 服用没有煮过的生附子3克，可能导致死亡
- 沸水煮30分钟，双酯乌头碱水解达到高峰
- 沸水煮60分钟，转化为单酯乌头碱达到高峰，毒性下降到1/200，正常剂量下已无危险
- 沸水煮90分钟，再转化为醇胺，毒性下降到1/2000，实质上可以视为无毒性



乳癌、严重失眠抑郁



这位病人希望在大会中分享她的病例：

- 女，华人，2020年初诊时54岁，居住中国
- 2011年底左乳出现肿块，心情紧张，加上其它家庭因素，严重失眠，得服用安眠药及镇定剂
- 2015年，肿块变大，手术切除，确定为癌症
- 中医治疗效果不彰，癌症复发
- 2019年，受到母亲过世的打击，肿块快速增长并突破皮表，接連拉肚子，體重不斷下降

乳癌、严重失眠抑郁



治疗思路及用藥：

- 必须先穩定病人抑郁及失眠狀況，肝血不足、血不歸肝，很難強心來對抗癌症
- 也得先止痢，強脾胃，不然連中藥都無法好好吸收
- 通利乳房、三焦水道，重用牡蠣軟堅下行，配合炒麥芽、瓦楞子、柴胡、防己、白朮、茯苓，適度加入活血化癥及傷科用藥，桃仁、紅花、莪朮、三棱、乳香、沒藥等

乳癌、严重失眠抑郁



目前情况：

- 四年多来，乳房肿块有缓慢增长，但受到控制，仍未大幅扩大，病人生活正常，身心状态良好
- 病人八年多前加入乳癌病人互助群，有二十位左右病友，绝大部分病友在几年前做过手术及化放疗，一开始治疗效果显著，都劝病人放弃中医治疗，改接受西医治疗
- 今年年初前，互助群里其他病友都已病逝，病人四年来坚持纯中医治疗，是唯一仍存活者

乳癌、严重失眠抑郁



病人昨天發給診所：

- 得知博士将出席中医论谈，其中还提到我的医例，心中喜悦。我作为患者不想说高大上的言语夸奖李博士医术精湛，医德高尚（太苍白无力）只想用平实的语言告诉大家：仰赖博士的医治，我四年多来一直高品质快乐地生活（确诊乳腺肿瘤9年，溃破4年半），博士是我最后的希望（就像当年患者说倪师）。名医易寻，明医难求，很庆幸自己有福气遇见博士（中国人说遇到了贵人）。前天远程看诊，我说能活到今天已太幸运，博士却说：希望你不但能再多活三几年，更希望你以后都能好好活下去呀。听完隔着频屏我瞬间泪崩，这次是感激和希望的泪水。坚信中医！坚信博士！（之所以写这小段话，是期望博士在谈到我的医例时，将我的感言分享给大家，中医是我们的希望！再次感恩🙏）

骨肿瘤末期



医学讨论，不应该只讨论成功的病例，也得讨论失败的病例：

- 女，华人，2024年七月初初诊时三十六岁，居住中国
- 左膝盖下方肿块巨大明显，西医认为得立即从大腿根部截肢，但癌症已经转移到骨盆及下腹，无法确定截肢是否能保住生命
- 病人决定不采取西医治疗，中医治疗效果不彰，病情恶化迅速

骨肿瘤末期



治疗思路及用藥：

- 情况危急，得使用生硫磺来加热及通利水道
- 膝盖附近有阴实，中药力很难突破膝盖下行，最好能针药并施，打通膝盖（鹤顶、内外膝眼、阳陵泉透阴陵泉），可惜远距看诊，无法下针，只能加大强心中药计量
- 病人身体非常虚弱，无法承受过多活血化瘀的中药材，得补血和攻血兼顾

骨肿瘤末期



治疗过程：

- 刚开始服药，脚骨痛减少，脚转温，体力增加，半夜可以睡醒醒醒
- 病况短暂维持后，虽然肿块部分转软，整体又逐渐增大，病人出现枯槁面色，日夜皆躁动不安
- 2024年11月中旬病逝

骨肿瘤末期



问题症结：

- 癌症治疗是和时间赛跑，病人2023年底即联络诊所看诊，很可惜，诊所看诊排期超过半年，病人等到2024年7月才能初诊，等候看诊的半年中病情恶化迅速
- 远程看诊，望闻问切资讯大幅减少
- 中药材品质很重要，中国国内发售的中药材，普遍熏工业硫磺保存，亦常以化学添加物来提升药材品相，情况堪忧

如何防癌



防癌和抗癌是一样的方向：

- 强心 - 加强心阳透达各部位
- 健脾 - 去湿、加强新陈代谢

综合考量：

- 五脏六腑之间的相互协调运作
- 心理和生理的相互影响

回归临床疗效



总结

- 中医临床，必须大幅提升急重症治疗效果，而非西医辅助或养生
- 中医研究，必须回归经典辨证论治，而非化学药剂研究
- 治好病的医生说话，而非纸上谈兵的抽象讨论